

Dr. Michel KNAFO

Chirurgien-Dentiste
Praticien Attaché hospitalier
Chargé d'enseignement Universitaire
Ancien Assistant Hospitalo Universitaire
D.U de Réhabilitation des Maxillaires
CES de Prothèse Fixe
CES de Prothèse Maxillo Faciale



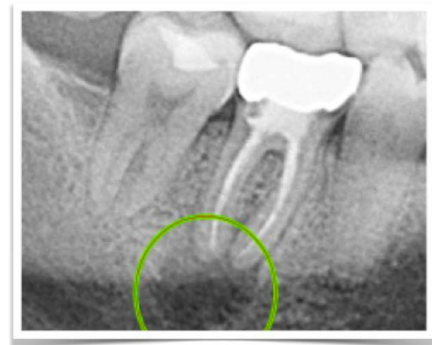Conservation de la muqueuse attachée vestibulaire et linguale lors d'avulsions grâce à R.T.R.+ membrane

Dans notre activité, lors d'avulsions en vue de la réhabilitation prothétique ou implantaire, l'un des atouts majeurs est la préservation de la hauteur de l'alvéole dentaire ainsi que la persistance de la muqueuse attachée surtout au niveau vestibulaire.

L'utilisation des nouvelles membranes synthétiques d'origine végétale de SEPTODONT va nous permettre ceci en toute tranquillité car l'avantage de cette membrane est qu'elle ne craint pas l'exposition.

Nous avons, dans le cas présenté, laissé volontairement la membrane exposée afin de vous montrer l'extrême possibilité de réalisation chirurgicale avec ce type de membrane.

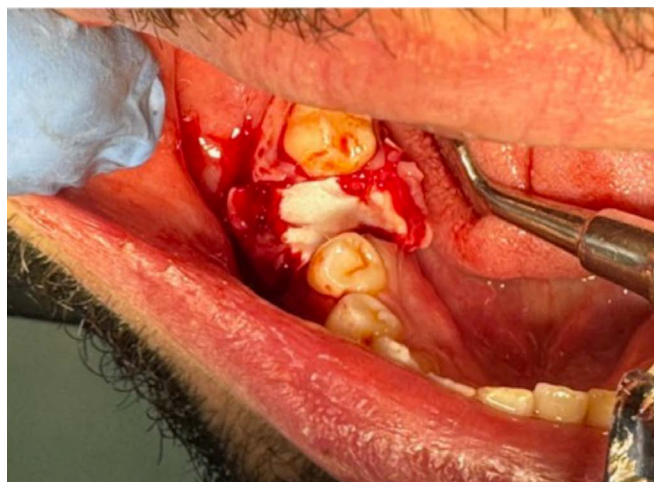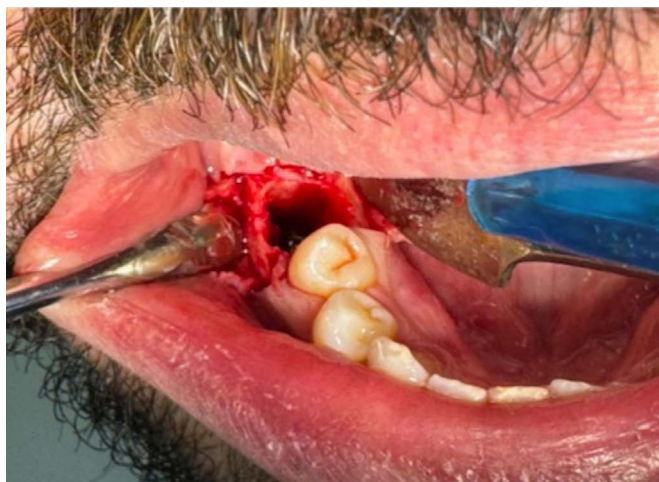Le patient, âgé de 27 ans, présentait un kyste apical ainsi qu'une atteinte de la furcation de la 46 ne nous permettant pas le retraitement et l'exérèse kystique. La décision de l'avulsion a donc été prise, en vue de la pose d'un implant.



CAS CLINIQUE | Par Dr. Michel Knafo

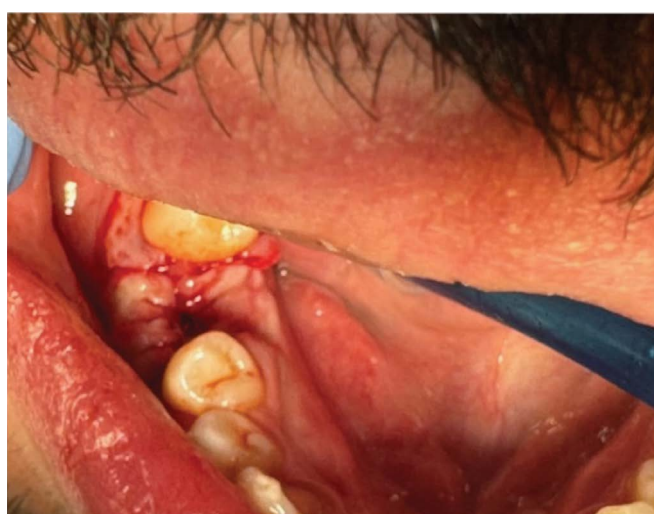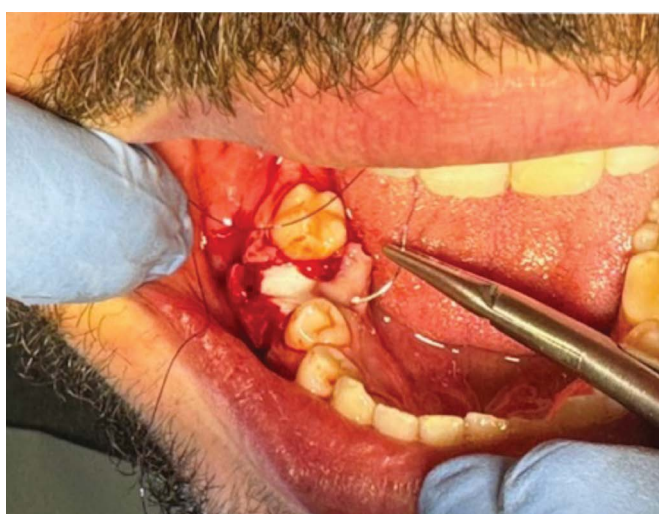L'avulsion a été faite après anesthésie avec une ampoule de SEPANEST 40mg adrénaline à 1/200000 ème. L'acte chirurgical est réalisé de manière la plus atraumatique possible, exérèse et curetage du kyste apical, nettoyage de l'alvéole. Dans ce cas précis, nous n'avons rien mis dans l'alvéole car les quatre murs alvéolaires ont pu être conservés. Un léger décollement des muqueuses vestibulaires et linguales a été nécessaire pour la mise en place de la membrane RTR+. La structure

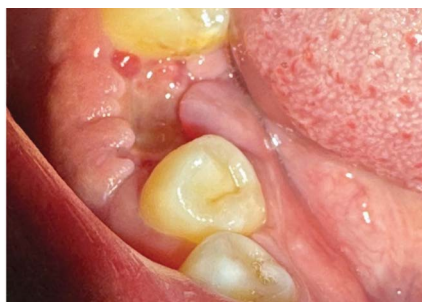de cette membrane est faite pour être positionnée dans un sens précis, la surface lisse est toujours positionnée vers l'extérieur et la face rugueuse en regard de l'os. C'est sa structure et composition spécifique qui va permettre la NON compétition cellulaire et par la même la constitution de l'os sous la membrane. Les cellules épithéliales vont, quand à elles, se développer en tapissant la surface lisse de cette membrane.



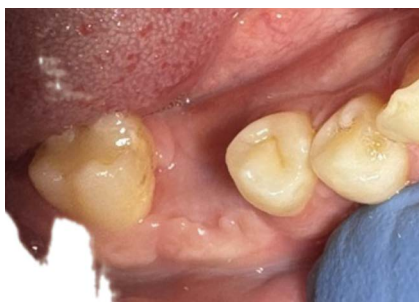On pourra remarquer que la membrane a été volontairement laissée exposée afin de ne pas lever de lambeau vestibulaire ou lingual. Grâce à ceci, nous avons pu conserver la totalité de cette muqueuse attachée qui nous permettra d'obtenir un résultat esthétique bien

meilleur lors de la reconstruction prothétique, qu'elle soit traditionnelle (Bridge ou prothèse amovible) ou sur implants, en permettant d'avoir un profil d'émergence le plus proche possible du naturel.

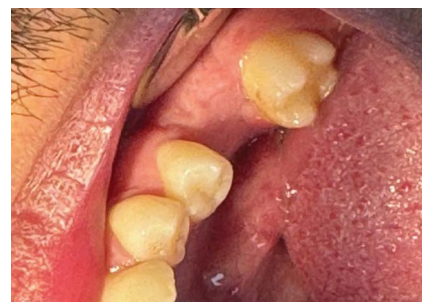



À 6 jours



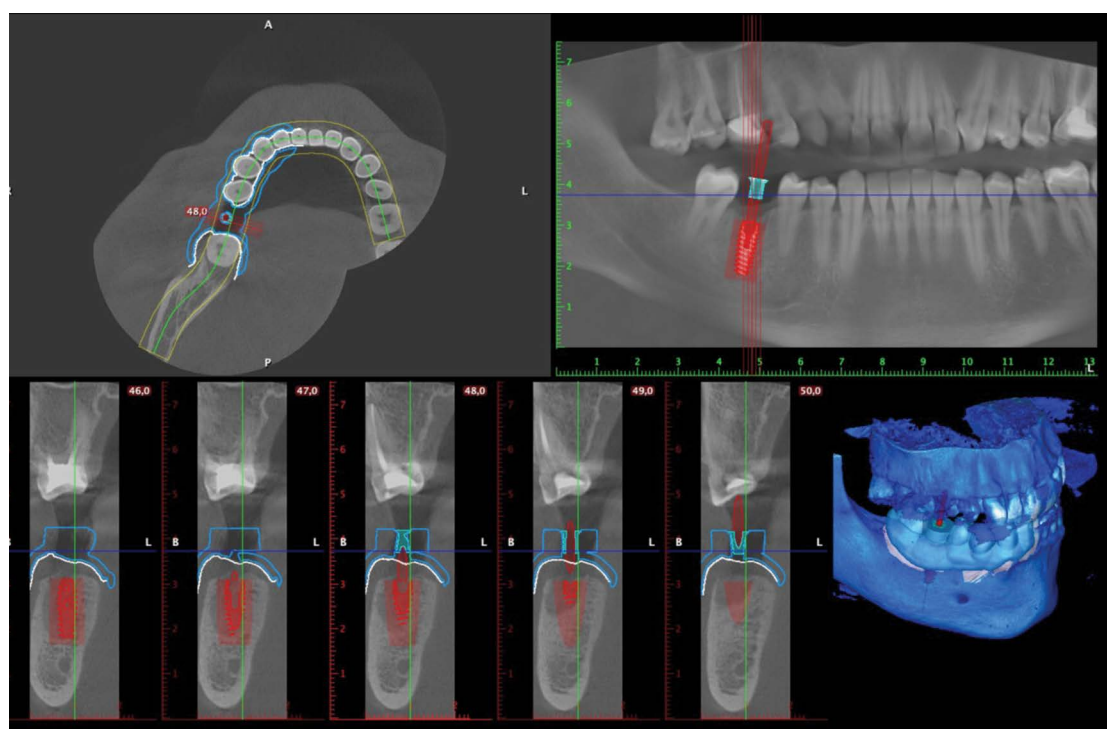
À 51 jours



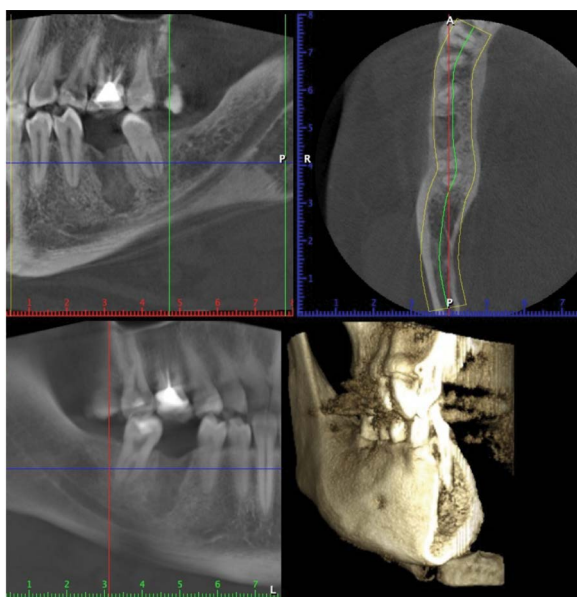
À 5 mois

Dans notre cas, la pose d'implant a été privilégiée sur ce patient jeune avec des dents saines de part et d'autre de l'avulsion.

CBCT Pré Implantaire

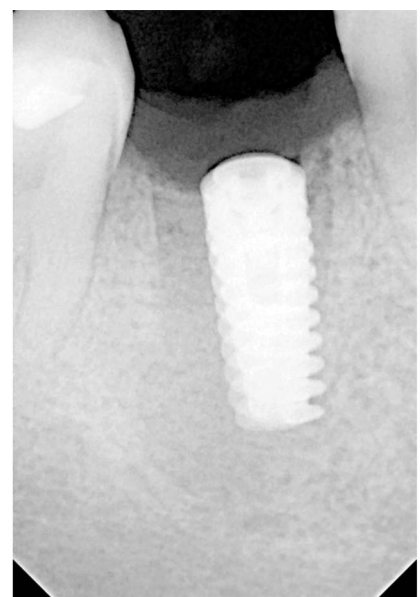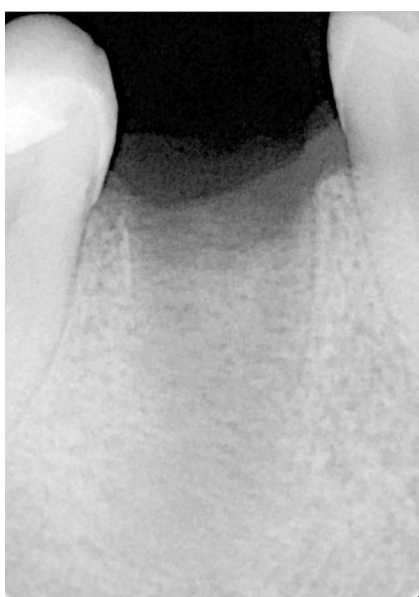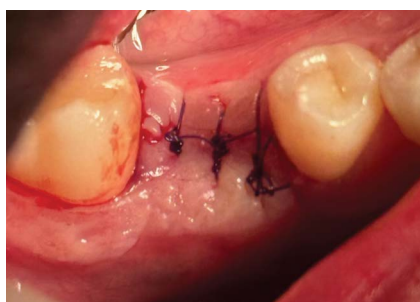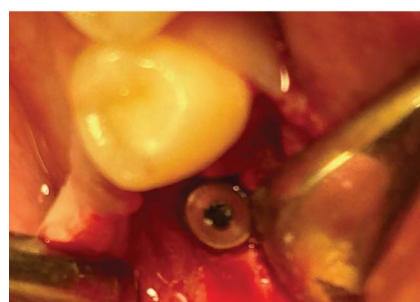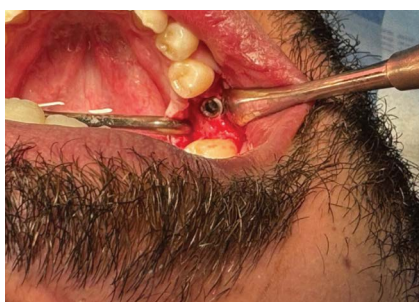
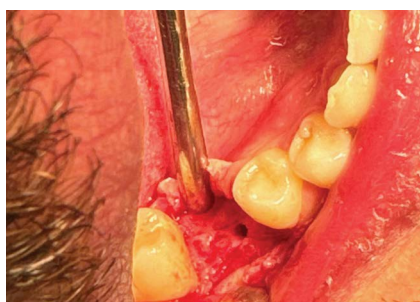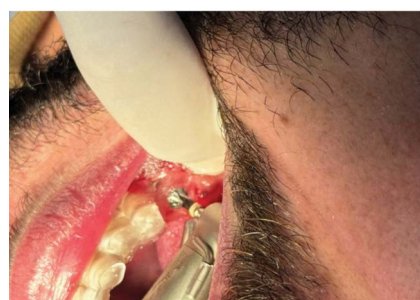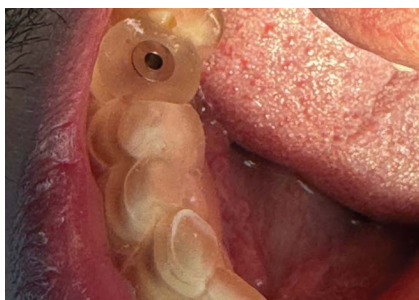


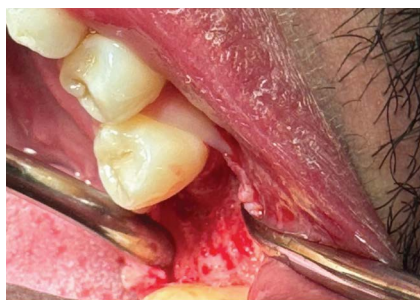CBCT avec simulation implantaire et guide chirurgical



Lors de la réouverture pour la pose de l'implant, nous avons pu constater que la hauteur de l'alvéole a été préservée et la constitution de néo os alvéolaire de belle consistance nous a permis la pose de l'implant en toute sécurité.

Etapes de l'intervention implantaire :



En conclusion, l'utilisation de cette membrane nous a permis non seulement d'être le plus conservateur possible au niveau alvéolaire mais surtout de conserver la totalité de la gencive attachée que ce soit au niveau vestibulaire ou lingual, sans avoir par la suite recours à une greffe épithélio-conjonctive souvent douloureuse pour le patient.

Dispositif médical de Classe III réservé à l'usage professionnel dentaire, non remboursé par les organismes d'assurance maladie au titre de la LPPR. Organisme certificateur CE0459 GMED. Fabricant : BIOMEDICAL TISSUES - France. Lire attentivement les instructions d'utilisation figurant sur la notice ou l'étiquetage avant toute utilisation.

Septodont

58 rue du Pont de Créteil - 94100 Saint-Maur-des-Fossés - France

Tél. : 49 76 70 02

Pour plus d'informations, rendez-vous sur : www.septodont.fr

Suivez-nous sur les réseaux sociaux [Septodont France](#)   

